

CTI ESCLARECE SUAS DÚVIDAS REFERENTES A ALIMENTAÇÃO, MANEJO, TRATAMENTO E PREVENÇÃO DE DOENÇAS, ENFIM, DÚVIDAS ENCONTRADAS NO DIA-A-DIA DE SEU CRIATÓRIO

## Artrite encefalite caprina viral – CAEV

Raymundo Rizaldo Pinheiro<sup>1</sup>  
Antônio Sílvio Egito<sup>1</sup>  
Janete Santa Rosa<sup>1</sup>

**A** artrite encefalite caprina viral (CAEV) é uma enfermidade que causa uma síndrome multissistêmica e foi reconhecida como doença em 1970. Atualmente, apresenta distribuição mundial e, no Brasil, sua presença foi constatada sorologicamente no Rio Grande do Sul (1986), na Bahia (1988) e no Ceará (1989), acreditando-se, entretanto, que já esteja distribuída em todo o país.

A doença caracteriza-se por inflamação no sistema nervoso, nas articulações (juntas), nas mamas, e raramente em outros órgãos como pulmões, rins e útero. Todos os tipos raciais de caprinos são afetados, embora as raças leiteiras sejam as mais sensíveis.

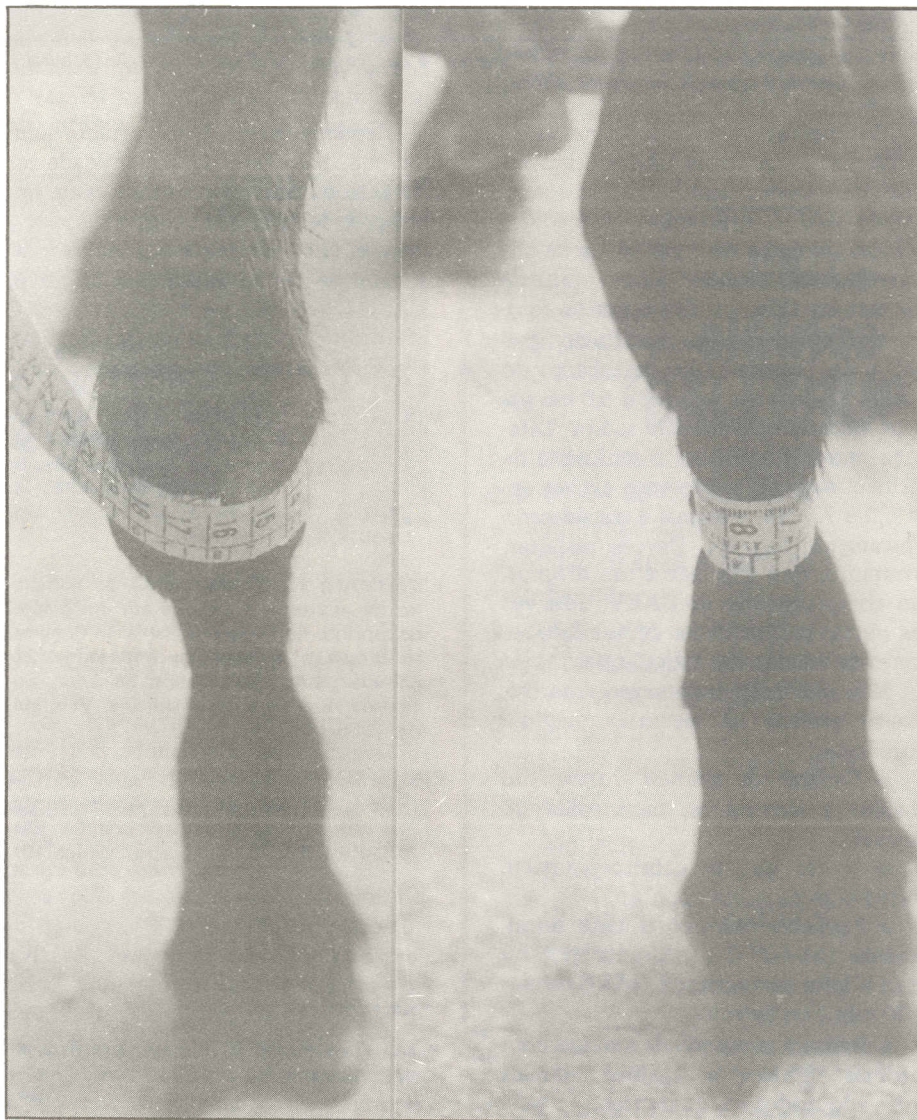O agente causal da CAEV, é um vírus RNA, da Família **Retroviridae** e subfamília **Lentiviridae**, de alto peso molecular e semelhança morfológica e bioquímica com o vírus Visna-Maedi de ovinos. A CAEV é uma enfermidade que causa grandes perdas econômicas principalmente pela mortalidade de jovens (forma nervosa), perda de peso e diminuição da produção láctea em decorrência da mamite. A transmissão ocorre principalmente através do colostro e leite contaminados, mas também pode ocorrer a transmissão pelo contato direto prolongado (animal-animal) e através de secreções (saliva, lágrima e secreções dos tratos respiratório e urogenital).

A forma nervosa frequentemente é fatal e acomete cabritos de dois a quatro meses de idade, caracterizando-se por paralisia em um dos membros que pode evoluir para os demais.

A forma articular afeta mais comumente caprinos adultos, após o primeiro ano de vida, os quais apresentam

aumento de volume na articulação do “joelho” (carpometacarpiana), embora outras articulações possam ser afetadas. Nos animais doentes, observam-se claudicação (manqueira), perda da flexi-

bilidade articular e edema. A alteração da glândula mamária caracteriza-se por mamite não supurada, com endurecimento generalizado e, consequentemente, diminuição da produção láctea.





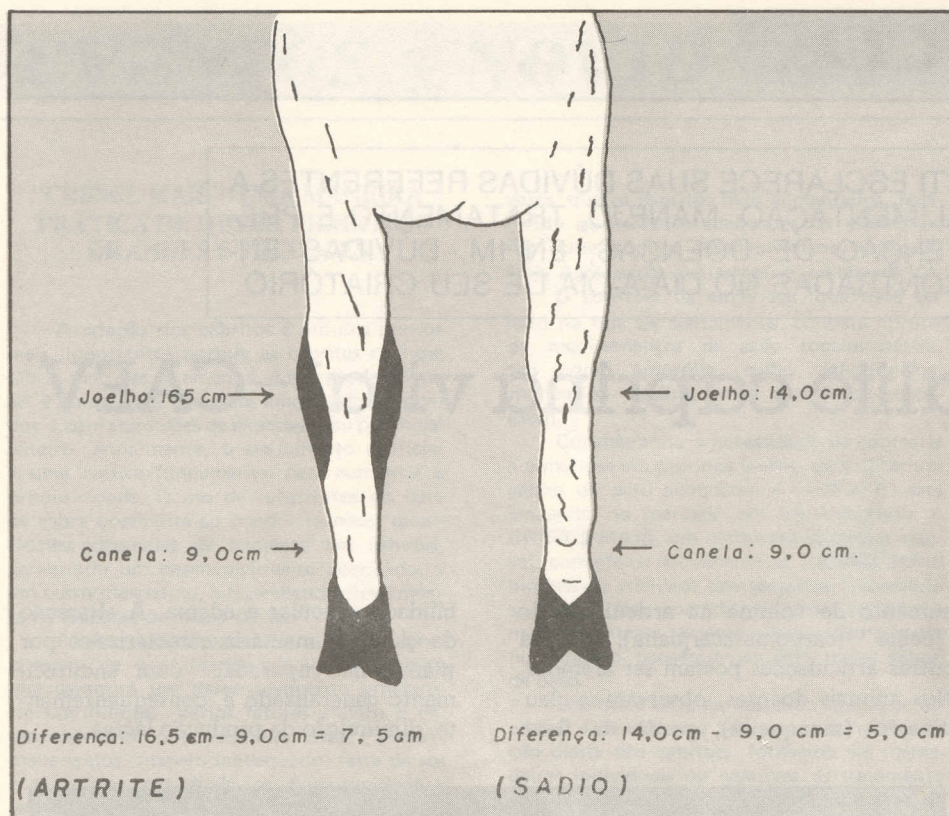


Fig. 1 - A diferença entre as medidas do "joelho" e da "canela" (2,0 cm abaixo do "joelho") permite a avaliação de artrite clínica.

O diagnóstico é baseado na sintomatologia, e em testes laboratoriais específicos. Como auxílio no diagnóstico da CAEV, utilizam-se as medidas da circunferência do "joelho" e da circunferência da "canela", com auxílio de fita métrica (Fig. 1). Em caprinos adultos, a diferença entre a medida do "joelho" e da "canela" (2,0 cm abaixo do "joelho"), deve ser inferior a 5,0 cm para os animais clinicamente sadios. Diferença maior que 7,0 cm é indicativa de artrite clínica. Se a diferença estiver entre 5,0 e 7,0 cm, o animal é considerado clinicamente suspeito. Deve-se ressaltar, entretanto, que este não é um diagnóstico comprobatório de CAEV, uma vez que outras enfermidades apresentam aumento de volume das articulações.

Não existindo tratamento curativo, deve-se efetuar as seguintes medidas profiláticas:

- Separar os animais doentes do rebanho e eliminá-los, na medida do possível;
- Evitar que os cabritos mamem diretamente na cabra doente;
- Fornecer colostro tratado termicamente (55-60°C durante por 60 min.) e leite pasteurizado (65°C durante 30 min.) ou fervido;
- Evitar a aquisição de animais com sintomas clínicos e, manter animais recém-adquiridos em quarentena.

**Recomendação:** é importante lembrar que, pelo fato da enfermidade ter sido introduzida no país através de importações de rebanhos caprinos leiteiros, sugere-se que toda importação seja acompanhada de exame sorológico negativo.

#### Referências Bibliográficas

- MOOJEN, V.; SOARES, H.C.; RAVAZZOLO, A.P.; PIZOL, M. DAL; GOMES, M. Serological evidence of lentivirus (Maedi/Visna - Caprine arthritis encephalitis) in goats in Rio Grande do Sul, Brazil. *Arq. UFRGS*, 14:77-78, 1986.
- FITERMAN, I. R. Constatação do complexo de artrite - encefalite em um plantel de caprinos no Estado da Bahia. In Congresso Brasileiro de Medicina Veterinária, 21. Salvador, BA, 1988. *Anais. Sociedade Brasileira de Medicina Veterinária*, 1988. p. 33.
- PINHEIRO, R. R.; EGITO A. E.; SANTA ROSA, J.; PINHEIRO, A.A. Artrite encefalite caprina viral (CAEV). Sobral, CE, EMBRAPA-CNPC. (Comunicado Técnico 19).

1

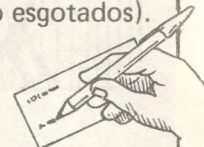Médico veterinário, pesquisador, EMBRAPA/CNPC, Sobral (CE).



**Pela assinatura você conhece o criador bem sucedido**

Ex. Atrasado (0 a 24):  
Cr\$ 250,00 cada.  
(Nºs 1 a 4 estão esgotados).

Assinatura  
semestral  
Cr\$ 1.500,00



Desejo assinar e/ou adquirir números atrasados da revista AGROPECUÁRIA ALTERNATIVA. Estou enviando em anexo, cheque nominal a MERCADO ALTERNATIVO LTDA.

Nº do cheque: \_\_\_\_\_  
Valor: \_\_\_\_\_  
Nº do Banco: \_\_\_\_\_  
Nome: \_\_\_\_\_

Empresa: \_\_\_\_\_  
Endereço: \_\_\_\_\_

Caixa Postal: \_\_\_\_\_  
Tel.: \_\_\_\_\_  
CEP: \_\_\_\_\_  
Cidade: \_\_\_\_\_  
Estado: \_\_\_\_\_  
Atividade agropecuária: \_\_\_\_\_

Profissão: \_\_\_\_\_  
Data: \_\_\_\_\_

#### SERVIÇO DE ATENDIMENTO AO ASSINANTE

Você tem alguma dúvida sobre sua assinatura?



Utilize estes Telefones:

BELO HORIZONTE  
(031) 462-6565  
(031) 337-7623  
RIO DE JANEIRO  
(021) 245-1348



Você mudou de endereço?

Envie cupom comunicando seu novo domicílio para:  
MERCADO ALTERNATIVO LTDA - Caixa Postal 1989 - CEP 30161 - BH/MG.